



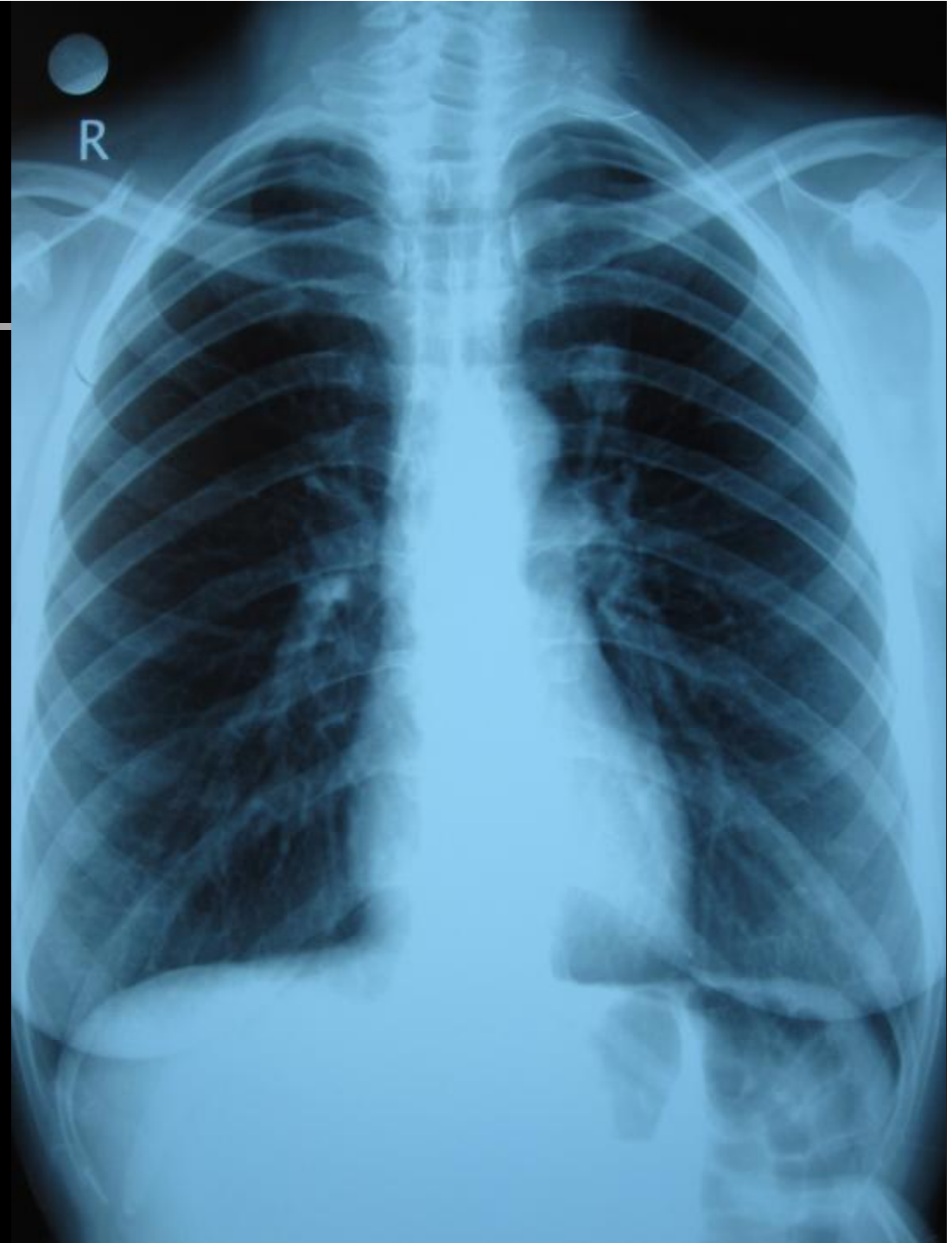
İstanbul Üniversitesi  
Cerrahpaşa Tıp Fakültesi  
Göğüs Cerrahisi Anabilim Dalı  
Prof. Dr. Kamil Kaynak ve Arkadaşları



- n 38y bayan
- n 2007 haziran ayında geçici görme kaybı nedeniyle sol ICA da paraoftalmik anevrizma saptanan hastanın rutin (anestezi) çekilen PA akciğer grafisinde(11.03.08) sol akciğer üst perihiler komşulukta opasite izlenmesi üzerine ileri tetkikleri yapılmış.
- n Sigara: 1 paket/ gün/ 20 yıl
- n Soygeçmiş: Anne: HT, DM Tip 2, Crohn, FMF



n Sol akciğer üst zonda şüpheli opasite ?



P. FAK. CELALE TURGUT  
Sensation Cardiac 7878  
CT 2006G \*11-Mar-1970, F, 38Y  
H-SP-CR 11-Mar-2008  
14:30:26.85  
6 IMA 12  
SPI 11  
SP 17.8



+C  
KV 120  
eF.mAs 100  
TI 0.5  
GT 0.0  
SL 5.0/16x0.75/p1.18  
300 331 -14/0  
500 B60f.S3F0 1

IV KONT

A

I.U.CERRAHPASA TIP.FAK. CELALE TURGUT  
Sensation Cardiac 7878  
CT 2006G \*11-Mar-1970, F, 38Y  
H-SP-CR 11-Mar-2008  
14:30:27.03  
6 IMA 13  
SPI 11  
SP 12.0



+C  
KV 120  
eF.mAs 100  
TI 0.5  
GT 0.0  
SL 5.0/16x0.75/p1.18  
300 331 -14/0  
500 B60f.S3F0 1

IV KONT

A

P. FAK. CELALE TURGUT  
Sensation Cardiac 7878  
CT 2006G \*11-Mar-1970, F, 38Y  
H-SP-CR 11-Mar-2008  
14:30:27.75  
6 IMA 17  
SPI 11  
SP 8.0



+C  
KV 120  
eF.mAs 100

I.U.CERRAHPASA TIP.FAK. CELALE TURGUT  
Sensation Cardiac 7878  
CT 2006G \*11-Mar-1970, F, 38Y  
H-SP-CR 11-Mar-2008  
14:30:27.93  
6 IMA 18  
SPI 11  
SP 13.0



+C  
KV 120

I.U.CERRAHPASA TIP.FAK. CELALE TURGUT  
Sensation Cardiac 7878  
CT 2006G \*11-Mar-1970, F, 38Y  
H-SP-CR 11-Mar-2008  
14:30:27.03  
6 IMA 13  
SPI 11  
SP 12.0



+C  
KV 120  
eF.mAs 100  
TI 0.5  
GT 0.0  
SL 5.0/16x0.75/p1.18  
300 331 -14/0  
500 B60f.S3F0 1

IV KONT

A

I.U.CERRAHPASA TIP.FAK. CELALE TURGUT  
Sensation Cardiac 7878  
CT 2006G \*11-Mar-1970, F, 38Y  
H-SP-CR 11-Mar-2008  
14:30:27.93  
6 IMA 18  
SPI 11  
SP 13.0



+C  
KV 120



# Toraks BT

---

- n Sol akciğer üst lob apikoposterior segmentte 1.7x1.4 cm düzgün sınırlı kalsifikasyon içermeyen pulmoner nodül

Tilt: -90

Spiral: -  
Tilt: -90

R



R

CGI

CGI

TESI DURGUT, CELALE A CERRAHPASA TIP FAKULTESI  
on 08.03.12-16:22:12-STD-1.3.12.2.1107.5.1.4.43302  
3/12/1970 Emotion 6  
3/12/2008 VB10B  
4:32:09 PM  
I.No. 12  
FUSED MPR

DURGUT, CELALE A CERRAHPASA TIP FAK  
on 08.03.12-16:22:12-STD-1.3.12.2.1107.5.1.4.43302  
3/12/1970 Em  
3/12/2008  
4:32:09 PM  
I.No. 13  
FUSED MPR

Spir: -0  
Tilt: -90

Spir: -0  
Tilt: -90

R

R



# PET-CT

---


- n Sol akciğer üst lobta hafifçe hipermetabolik lezyon (SUD max: 3.2)




# KRANIAL MR

---


n METASTAZ yok.



- n Fizik muayene ve laboratuvar tetkiklerinde özellik yok.



- n FVC: 4.41 (%133)
- n FEV1: 3.50 (%122)
  - n FEV1/ FVC: 79 (%97)




n Preoperatif yapılan bronkoskopide  
özellik yok.



## Sol Torakotomi

---

- n Sol akciğer üst lobta yaklaşık 2 cm'lik nodül palpe edildi ve wedge rezeksiyon ile çıkartıldı.



- n Frozen sonucu nöroendokrin karsinom
- n Sol üst lobektomi + Mediastinal lenf diseksiyonu



# Patoloji

---

- n Tanı: Apikoposterior segmentte yerleşimli bronş duvarına komşu atipik karsinoid(2.7 cm)
- n Mitoz: 7/ 10 BBA
- n Müsin içeriği: Görülmedi.
- n Fokal noktasal nekroz alanları izlendi.
- n Kan damarına invazyonu mevcut
- n Lenfatik invazyon mevcut
- n Perinöral invazyon yok
- n Plevra : tümör invazyonu görülmedi.



# Patoloji

---

- n Kesik bronş ağızı: görülmedi.
- n Tümörden uzak akciğer: Küçük alanda bronş ve bronşial duvarlarda fokal nöroendokrin hücre hiperplazisi
- n Ki67: %2,4 pozitiflik
- n Peribronşial lenf düğümleri 1 adet Karsinoid metastaz
- n 11 no'lu istasyon tm görülmedi.
- n 9 no'lu istasyon tm görülmedi.
- n 5,6 no'lu istasyon tm görülmedi.



# Kemoterapi


---

n Hasta 16.04.08 – 18.06.08 tarihleri arasında

n VEPESİD 160 MG

n CİSPLATİN 40 MG

Üç hafta aralıklarla 4 kür almıştır.



n Postoperatif kontrol  
grafisi

