



MEZOTELYOMA – MULTİMODALİTE TEDAVİ

Doç.Dr.Hasan Batırel

Marmara Üniversitesi Tıp Fakültesi Göğüs Cerrahisi AD



Mezotelyoma Multimodalite Tedavi Grubu

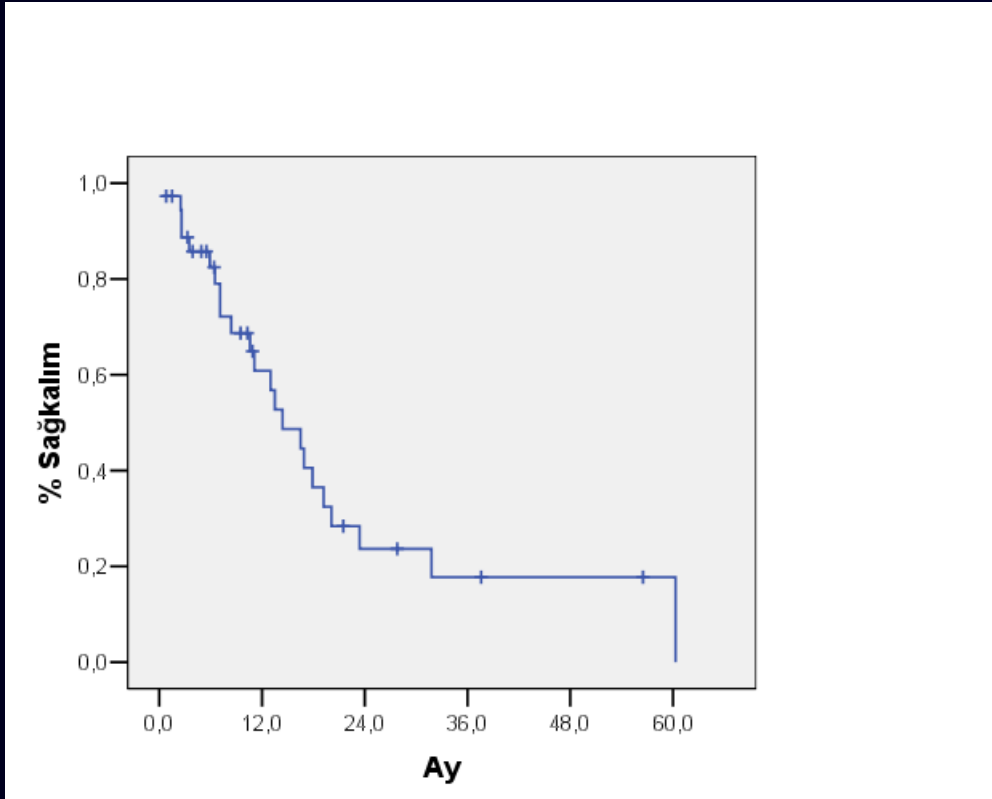
- **Cerrahi:** Mustafa Yüksel, Hasan Batırel, Bedrettin Yıldızeli, Korkut Bostancı, Tunç Laçın, Aslı Gül Akgül, Serdar Evman, Barkın Eldem, Hakan Özalper, Adamu Issaka.
- **Göğüs Hastalıkları:** Muzaffer Metintaş, Abdurrahman Şenyiğit, Turgay Çelikel, Berrin Ceyhan, Sait Karakurt, Emel Eryüksel.
- **Radyasyon Onkolojisi:** Ufuk Abacıoğlu, Hale Çağlar.
- **Medikal Onkoloji:** Serdar Turhal, Fulden Yumuk, Gül Başaran, Faysal Dane.
- **Radyoloji:** Nihat Kodallı
- **Patoloji:** Rengin Ahıskalı
- **Nükleer Tıp:** Turgut Turoğlu, Fuat Dede

Marmara Üniversitesi Tıp Fakültesi Göğüs Cerrahisi AD



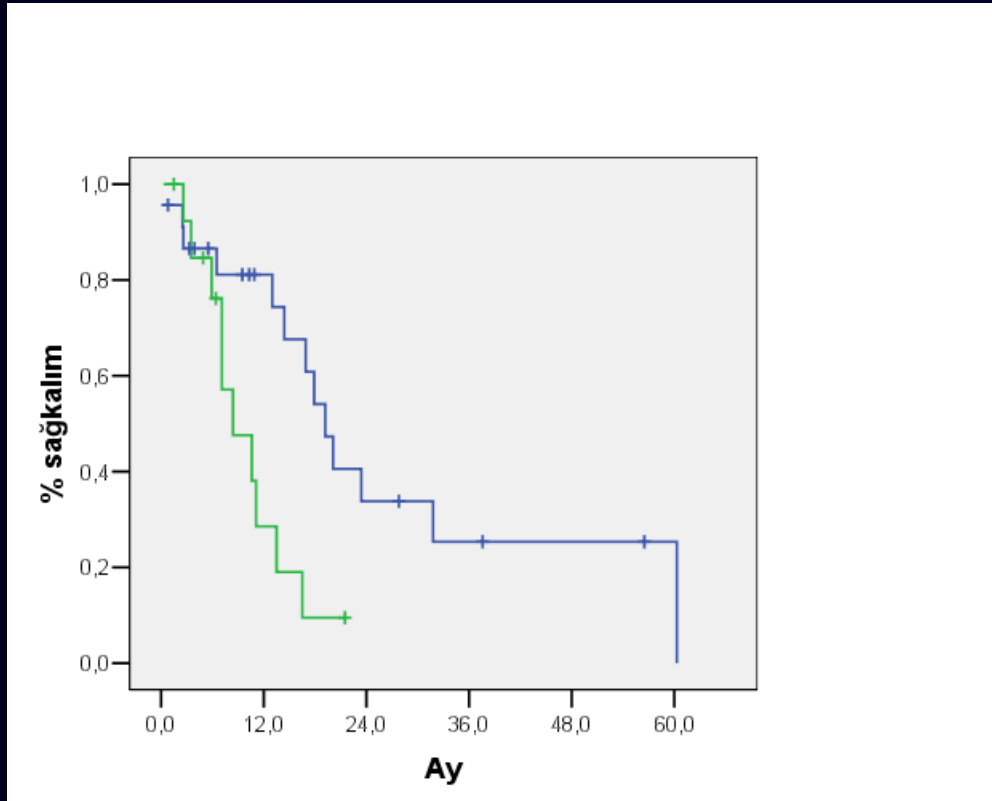
2002-2009

- 200'den fazla hasta değerlendirildi.
- 42 hasta, 23 EPP.
- Batirel HF, Metintas M, Caglar HB, Yildizeli B, Lacin T, Bostanci K, Akgul AG, Evman S, Yuksel M. Trimodality treatment of malignant pleural mesothelioma. *J Thorac Oncol* 3(5), 499-504 (2008).



- 42 hastada
- Medyan sağkalım 14.4 ay.
- 1 yıllık sağkalım %61, 2 yıllık %24, 5 yıllık %18.

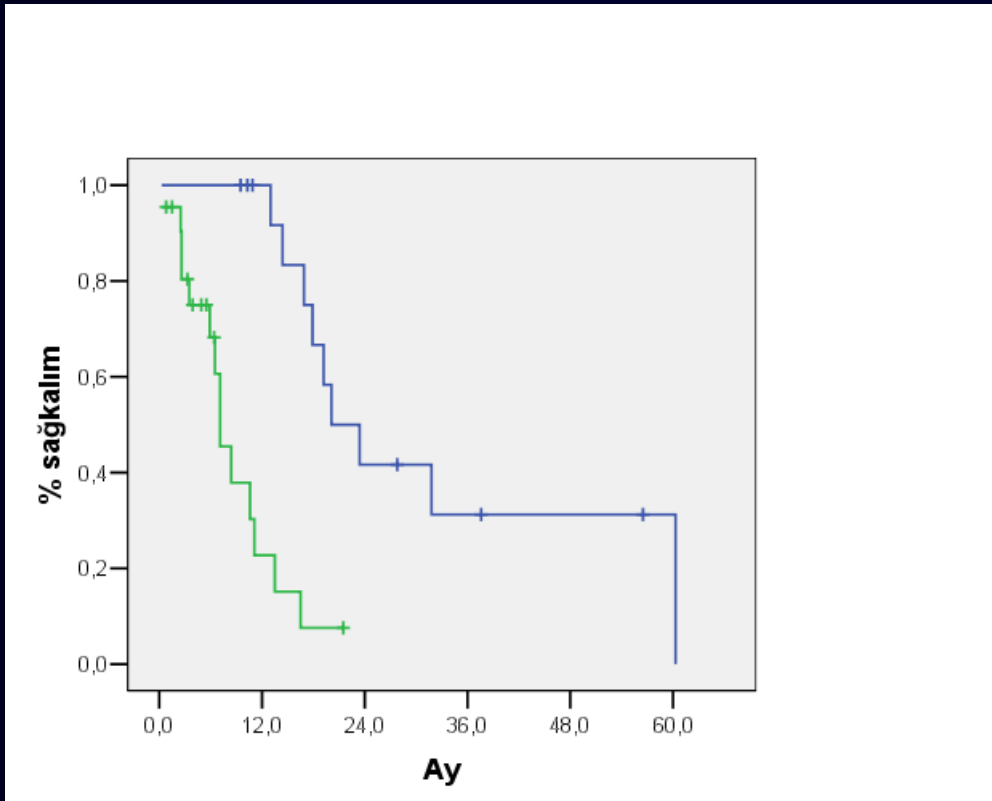
EPP olan grup



- EPP (n=23), 1 yıllık sağkalım %81, 2 yıllık %34, 5 yıllık %25. Medyan 19,2 ay.
- Diğer (n=19), 1 yıllık sağkalım %29, 2 yıllık %10. Medyan 8,4 ay.
- $p=0.01$



Multimodalite ve Diğer grup

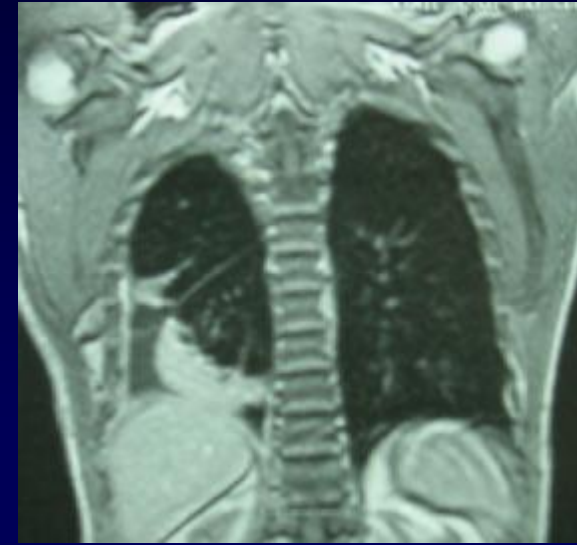


- MM (n=15), 1 yıllık sağkalım % 100, 2 yıllık %42, 5 yıllık %31. Medyan 20,1 ay.
- Diğer grup (n=27), 1 yıllık %23, 2 yıllık %8. Medyan 7,1 ay.
- $p < 0,0001$



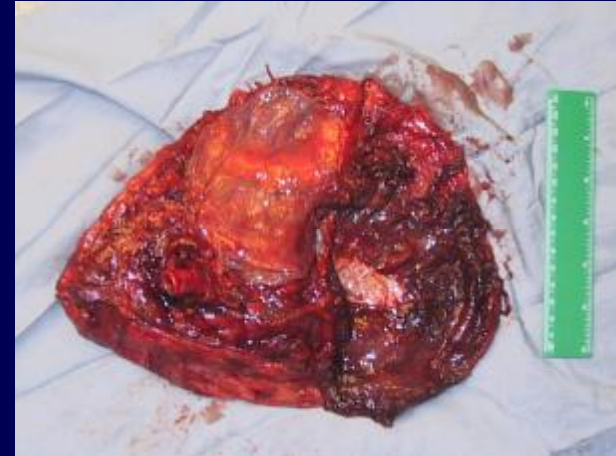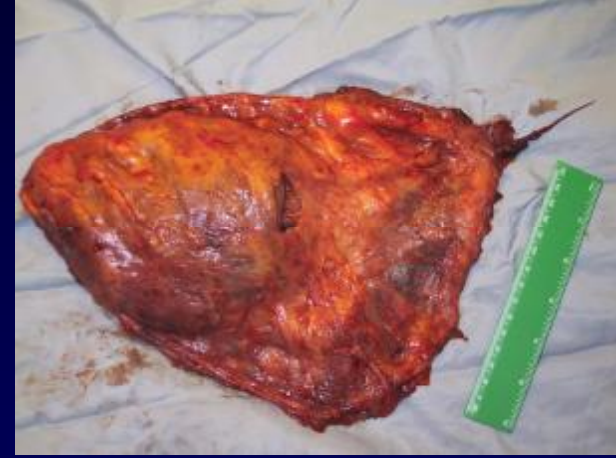İyi Prognostik Faktörler

- Epitelyal tümör, negatif mediastinal LAP, komplet makroskopik rezeksiyon (8 hasta).
- 1 yıllık sağkalım %88, 5 yıllık %53. Medyan sağkalım 60 ay.
- N2 durumunda medyan sağkalım 16,9 ay, 1 yıllık %73, 2 yıllık %29.
- Abdominal rekürens 7 hastada.



Mezotelyoma'da Multidisipliner Tedavi Prensipleri

- Tümörün makroskopik komplet rezeksiyonu
- Yüksek doz radyoterapi ile lokal kontrol.
- Pemetrexed-cisplatin yeni kemoterapi tedavi seçenekleri.
- Neoadjuvan tedavi???





Teşekkürler

Marmara Üniversitesi Tıp Fakültesi Göğüs Cerrahisi AD