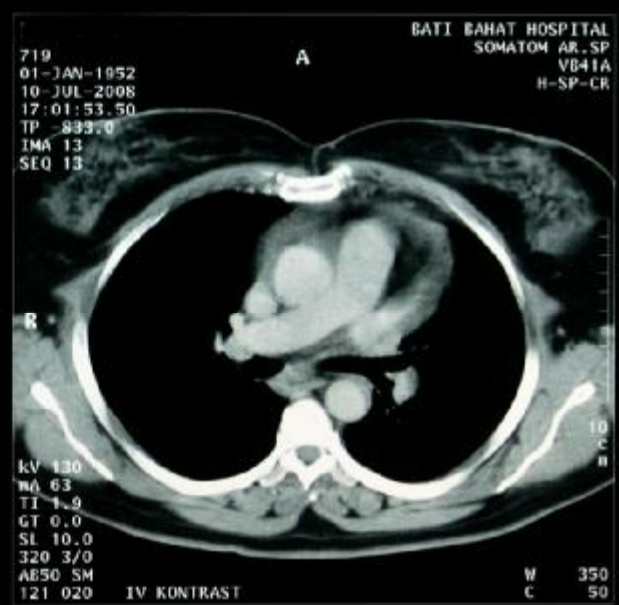
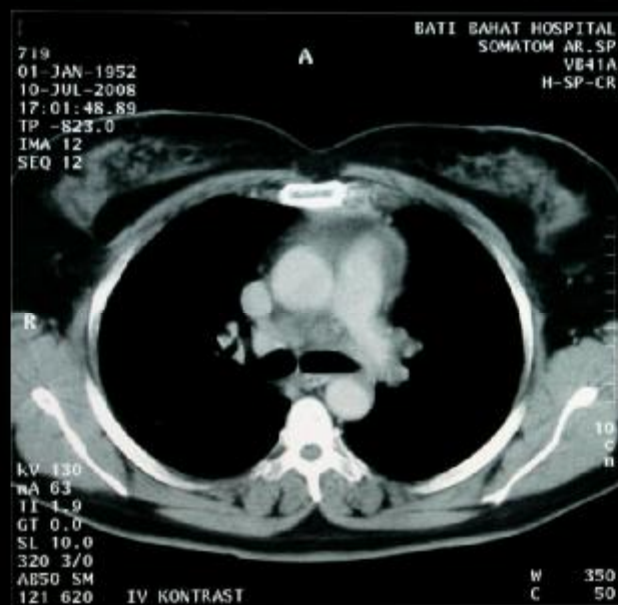
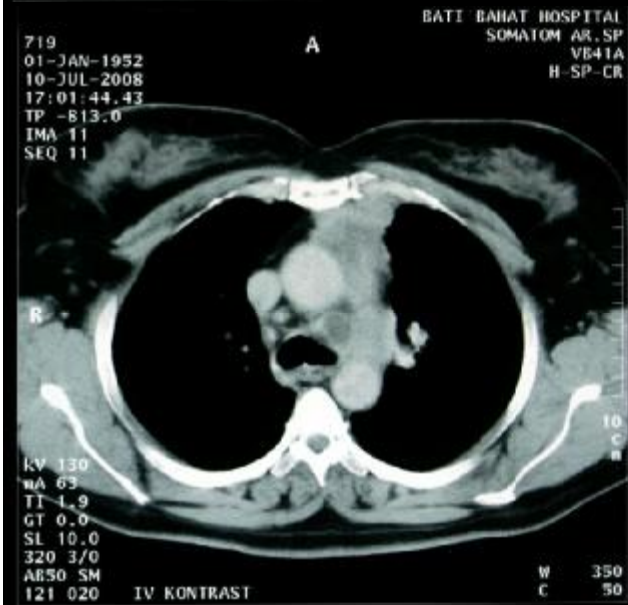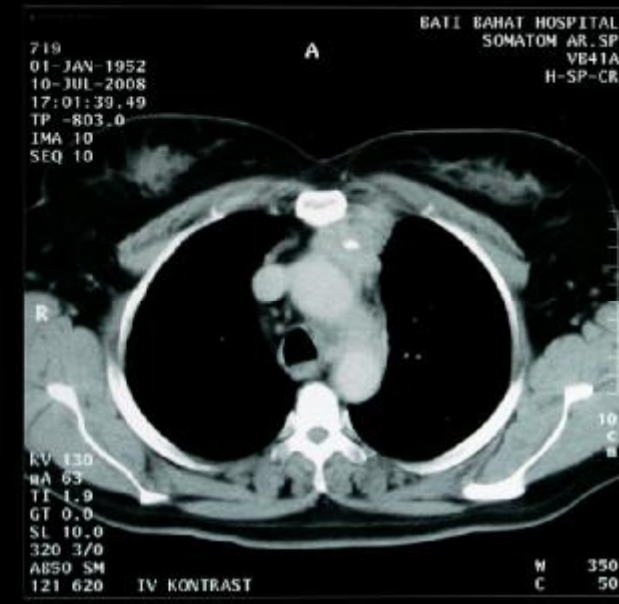
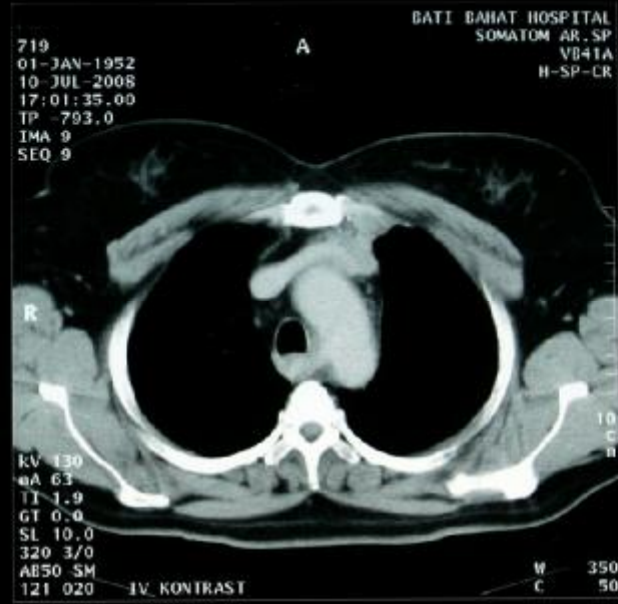
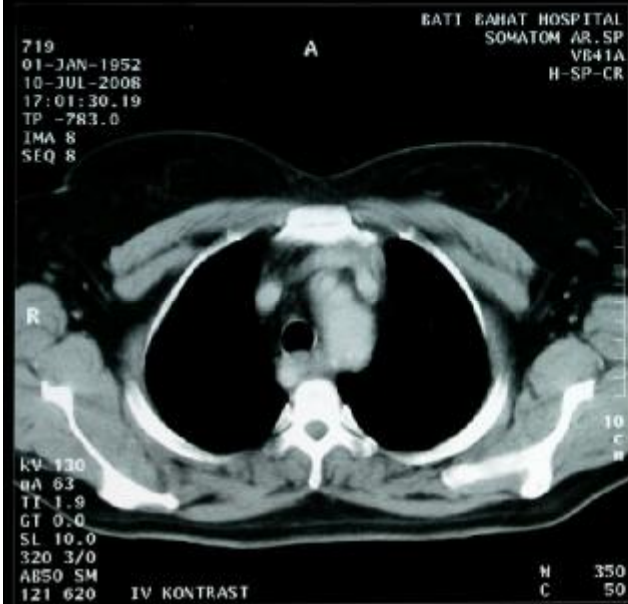


TAKD OLGU SUNUMU

İstanbul Tıp Fakóltesi
Göğüs Cerrahisi

M.G.

- 52 yaşında ♀
- Şikayeti: Ses kısıklığı
- Hikayesi: 2 aydır süren ses kısıklığı sebebiyle tetkik edilen hastada ön mediastinal kitle saptanıyor
- Özgeçmiş: insülin bağımlı DM



Görüntüleme

- **Toraks BT (Temmuz 2008)**
 - Sternum ile aort arasında anterior süperior mediastende aortu çevreleyen içinde kalsifikasyon olan 40x50 mm boyutlarında kitle lezyon
 - Trakea ile aort arasında 20 mm çapında LAM
- **TTİAB (Temmuz 2008)**
 - Yuvarlak tümör hücreleri. Bulgular ön planda karsinomu düşündürmektedir. Ancak ileri tanı amacıyla *İA tekrar ve hücre bloğu önerilir.*

Mediastinotomi (Ağustos 2008)

- Mediasten, biyopsi: Timik karsinom
- Perikard sıvısı, yayma: Karsinom metastazı

İTF Göğüs Konseyi

- Neoadjuvan KT
 - 2 kür Cisplatin + Adriamisin + Endoksan

Tedavi sonrası yeniden değerlendirme...

Toraks BT (Ekim 2008)

- Ön mediastende 2.5x4x3.5 cm boyutlarında Temmuz 2008'e göre boyut deęişikliği göstermeyen yumuşak doku dansitesi
- Sol akcięer alt lob süperior segmentte majör fissür komşuluęunda 2 adet periferik yerleşimli ve onlardan inferiorda 1 adet milimetrik boyutta nodüler lezyonlar
 - Temmuz 2008 filmlerine göre eski filmlerde bu nodüller izlenmemektedir. Ancak eski filmler kalın kesitli olduęu için net karşılaştırma yapılamamaktadır.

Fizyolojik Deęerlendirme

- **Kantitatif perfüzyon sintigrafisi**
 - Sol pnömonektomi halinde kalan hacim 1270ml
- **EKO**
 - EF:%64
- **SFT**
 - FEV1: 2090ml (%102)
 - FVC: 2580ml (%106)
 - FEV1/FVC: %103

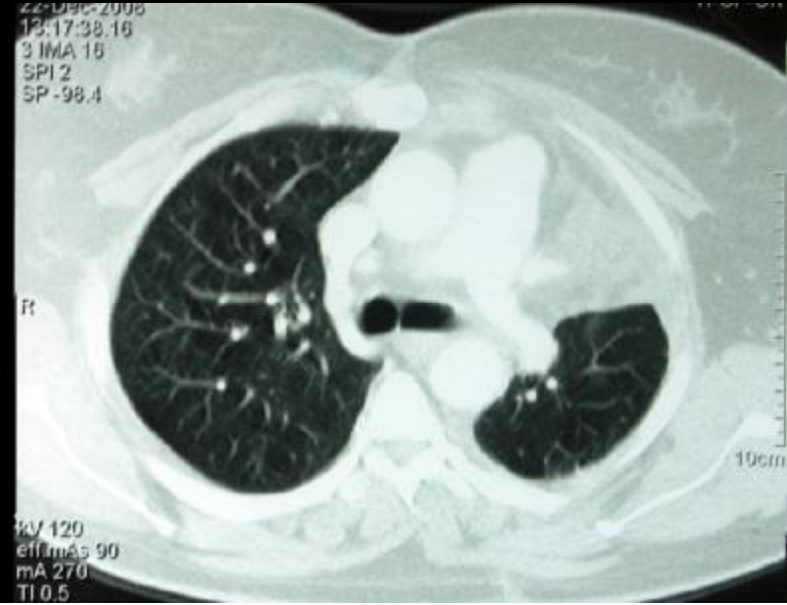
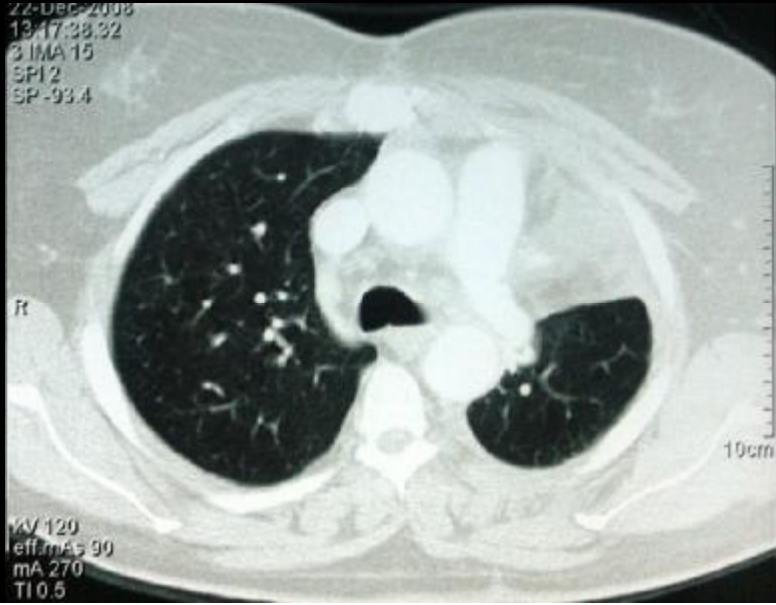
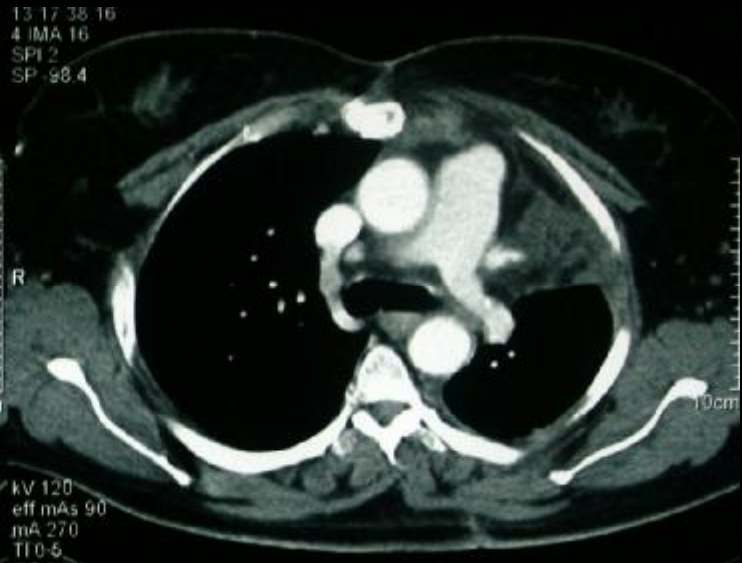
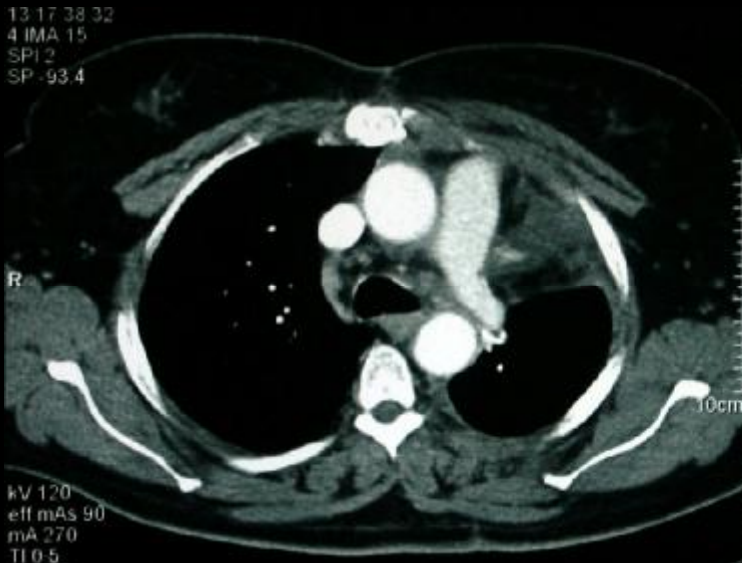
Operasyon

- Total median sternotomi ile eksplorasyon, innominent ven divizyonu, kitlenin serbestleştirilmesi
- Sol posterolateral torakotomi ile ön mediastinal kitle rezeksiyonu, sol üst lobektomi, parsiyel plevrektomi ile plevral nodüllerin eksizyonu, alt loba wedge rezeksiyon, diyafram plikasyonu.

Patoloji

- Mediastinal kitle: Skuamöz hücreli karsinom (az diferansiye)
- Kitle ile çıkan 5, 6 no'lu LN: Karsinom infiltrasyonu
- Alt lob wedge: 4mm çapında metastatik odak
- Plevral nodül: Karsinom infiltrasyonu
- 4L, 9, 10, 11 no'lu LN: Negatif

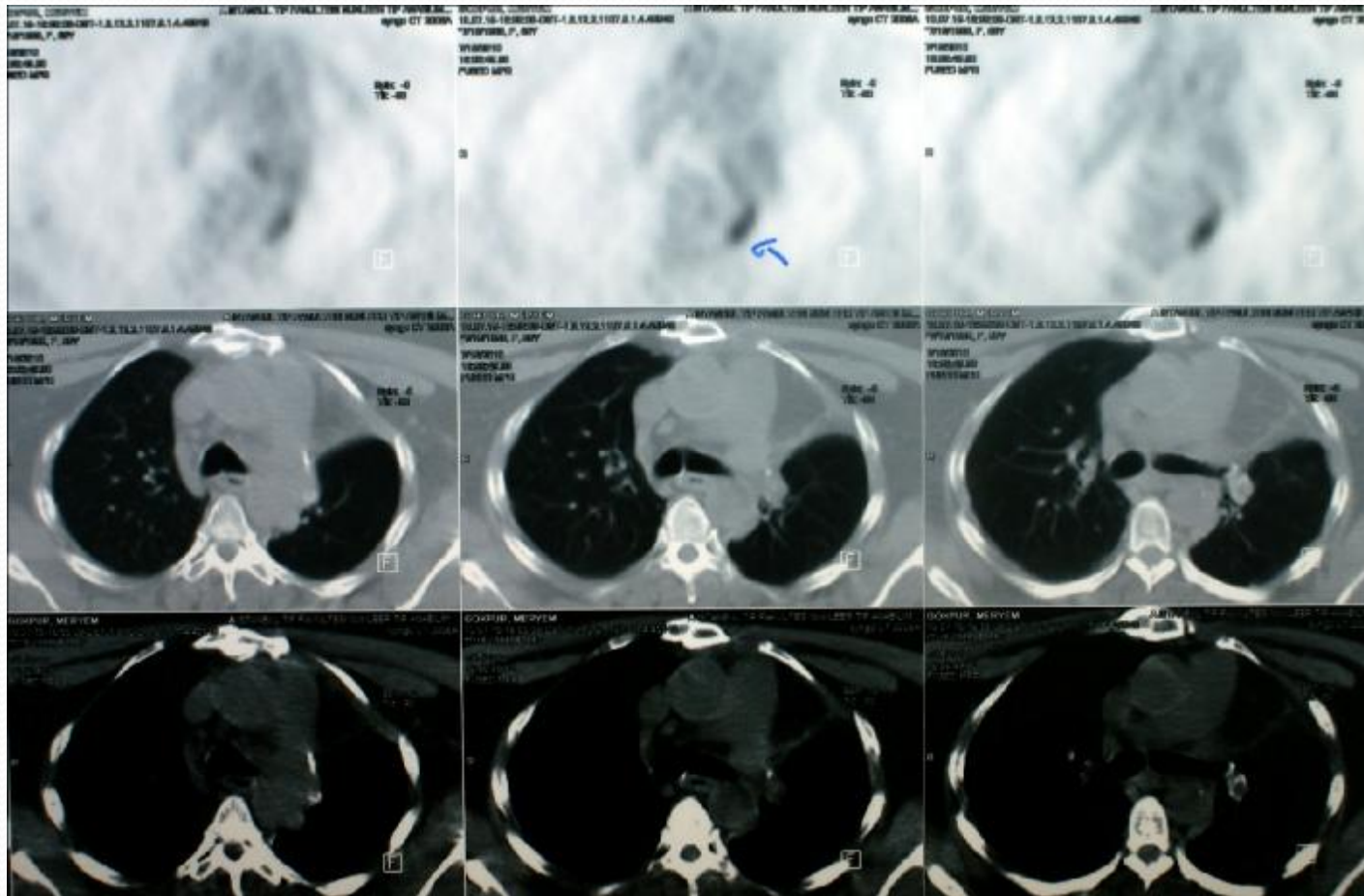
Postop BT (Aralık 2008)



Takip

- **Adjuvan KT**
 - **2 kür KT Etoposide + Cisplatin**
- **BT ile kontrol**
- **Temmuz 2010 PET**

PET/CT (Temmuz 2010)



PET/BT (Temmuz 2010)

- Sol hemitoraksta perikard komşuluğunda plevral metastazı düşündüren hipermetabolik tutulumlar (6,94)
- Sol akciğer alt lob posterobazal, laterobazal ve diyafragmatik yüzeyde subplevral yerleşimli metastatik nodüler lezyonlarda tutulum (5,41)
- Mediastende aortikopulmoner pencerede ve sol suprakalviküler birer adet lenf nodlarında metastatik hipermetabolik odaklar (6,15)

Takip

- Tüm vücut IN-III Octreotid + SPECT
 - Normal sınırlarda sintigrafi
- PET'teki tutulumlara istinaden
 - 3 kür Gemsitabine
- Takip